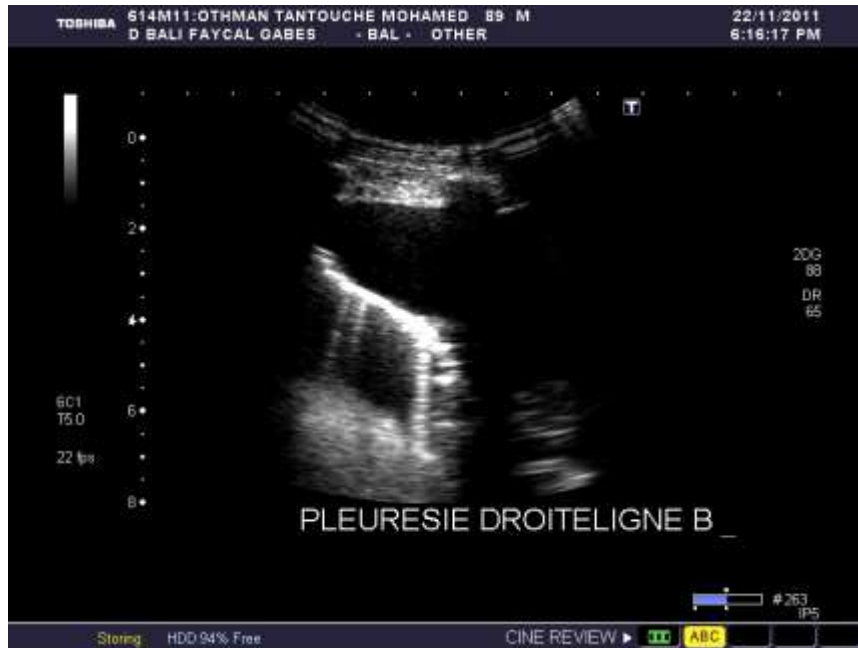
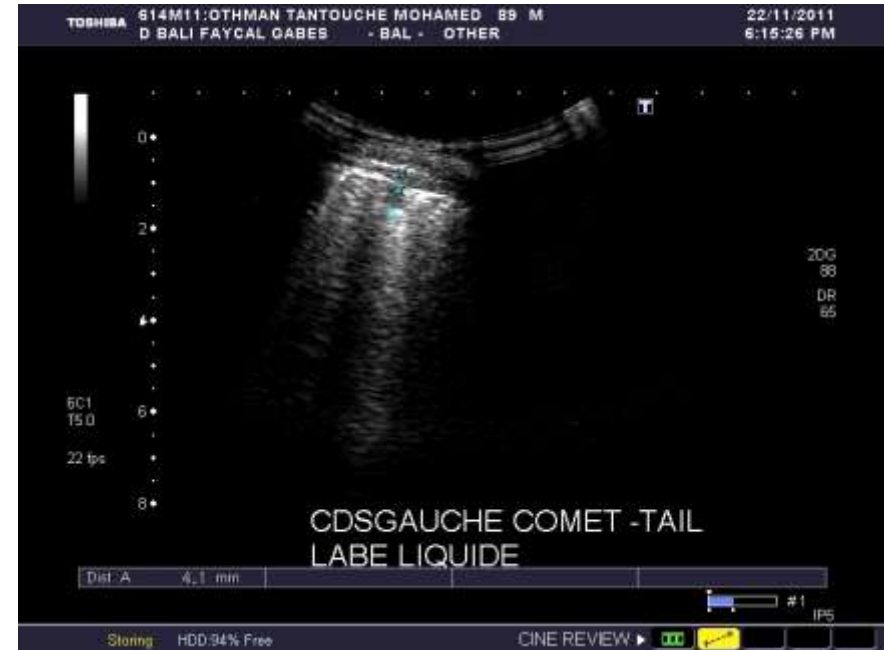
Mr Mohamed T...90 ans cardiaque +pleurésie droite Ultrason graphie droite pré ponction.



A droite:

Pleurésie droite de moyenne
abondance.Lingne B et Comet-tail-
Arthéfact.Ponction échoguideé
600cc



A Gauche

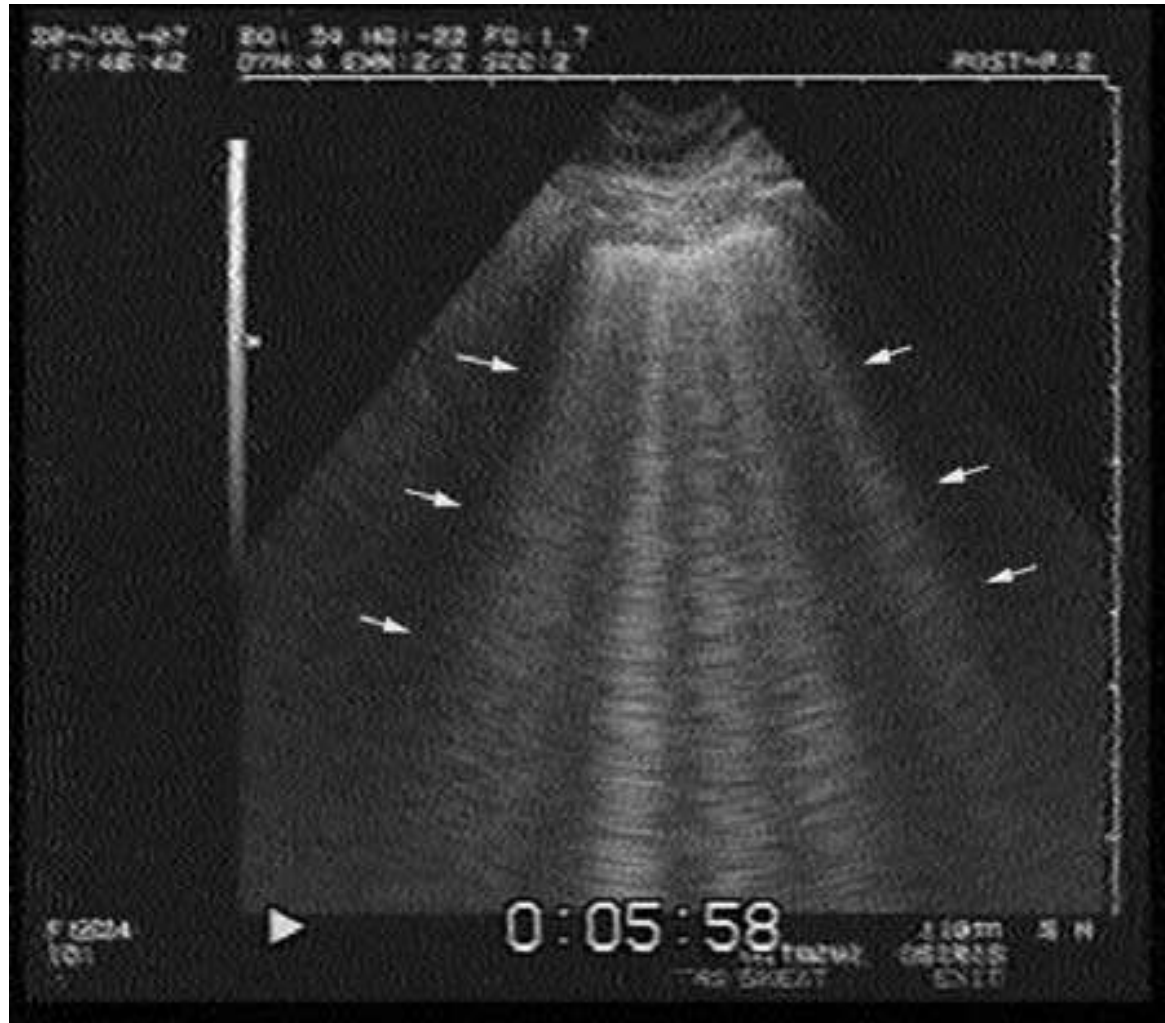
Il existe une avec lame de liquide Bouquet
de ligne B(syndrome inertielles)

Ponction écho-assistée

- Une distance interpleurale inspiratoire d'au moins 15 mm, visible sur 3 espaces est exigé .La ponction est faite dans l'espace du milieu **(1)**
 - Le signe de la sinusoïde est corrélé avec une faible viscosité du liquide, autorisant une aiguille fine.
 - Le taux de succès est de 97,5% **(1)** , et le taux de complications entre 0 **(1)** et 1,3% **(2)** .
- **(1)** Lichtenstein D, Intensive Care Med 1999;25:955-958
 - **(2)** Mayo PH,. Chest 2004;125(3):1059-1062

Lignes B et syndrome interstitiel

Aspect typique de lignes B regroupées en “fusées pleurales” (5 lignes B). (les flèches désignent les localisations théoriques des lignes A, ici effacées par les lignes B). Ces fusées suivent le glissement pleural en analyse dynamique. Analyse antérieure chez un patient en oedème pulmonaire



“Ligne B” : 7 caractéristiques

- Artefact en queue de comète,
- Naissant de la ligne pleurale,
- Net tel un rayon laser,
- Hyperéchogène,
- Descendant sans épuisement,
- Effaçant la ligne A,
- Suie le glissement pleural.

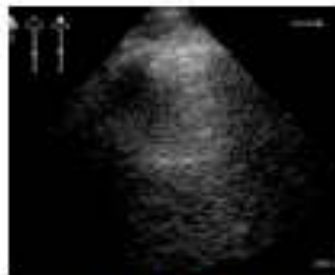
Les différentes lignes B

(1).Lichtenstein D, Am J Respir Crit Care Med 1997; 156:1640-1646

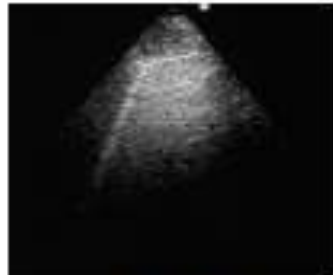
B7 (B+; fusées pleurales)	Plusieurs lignes B simultanément visibles et séparées par 7+/-1 mm	*Corrélées aux septa épaissis *Diffuses antéro-latérales et bilatérales sont corrélées avec le syndrome interstitiel (1). * Chez le sujet sain, cantonnées au dernier espace sus-phrénique
B3	Plusieurs lignes B simultanément visibles et séparées par 3+/-1 mm	Corrélés aux lésions en verre dépoli (1)
ligne b	Une seule ligne B isolée	Chez le sujet sain, cantonnées au dernier espace sus-phrénique

Les lignes B peuvent être facilement énumérées

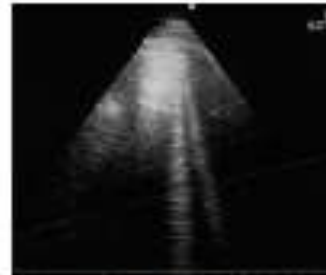
La variabilité interobservateur est satisfaisante (1)



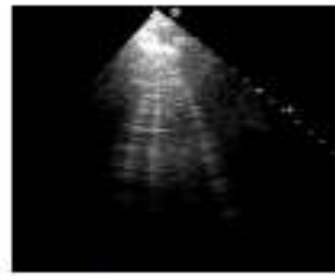
No B-lines



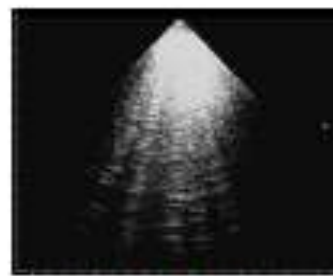
One B-line



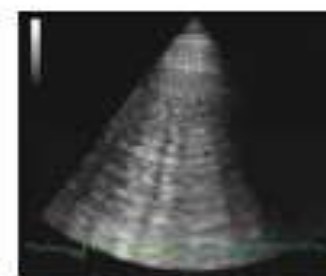
Two B-lines



Three B-lines



Five B-lines



Full white screen = 10 B-lines

Figure 3 How to enumerate B-lines. Each hyperechogenic vertical stripe, spreading from the pleural line and extending to the edge of the screen, is a B-line. When using a cardiac probe, a whole white screen is considered as corresponding to a plateau value of 10 B-lines.

Quant ils sont nombreux ; les lignes B ont tendance à être confluentes ; leur énumération est difficile.

Nous considérons le pourcentage du site occupé par les lignes B (% BLANC / NOIR) et nous le divisons par dix

(1) Jambrik Z. Am J Cardiol 2004, 93:1265-70

Les lignes B.

Quelque aspects dynamiques

- Dissoutes en quelques minutes par une charge diurétique aiguë (1)
 - Réduction significative après la dialyse (2)
 - Augmentation rapide après exercice, avec ou sans dysfonctionnement ventriculaire gauche . (3)
 - Permet l'évaluation du comportement de la membrane alvéolaire-capillaire lors d'écho graphie cardiaque a l'effort
-
- (1) Picano E. Heart Fail Rev 2010, 15:63-72.
 - (2) Mallamaci F,. JACC Cardiovasc Imaging 2010, 3:586-94
 - (3) Agricola E,. J Am Soc Echocardiogr 2006, 1:457-63

L'échographie permet la quantification de l'oedème pulmonaire (non invasive; en temps réel, sans radiation)

- L'utilisation des lignes B (*créé par l'oedème sous pleurale et les septa interlobulaire*) pour évaluer la congestion pulmonaire des patients en insuffisance cardiaque a été adoptéé par les sociétés savantes (1)
- L'échographie permet de détecter des épanchements pleuraux échapant a la radiographie du thorax (2) et permet de guider la ponction.
- La radiographie du thorax lorsqu'elle est faite aux chevet du malade peut en rater des volumes de 500 ml (3)
- Devant une anomalie radiologique ; l'échographie différentie la pleurésie des autres causes (atelectasie ; consolidation; masse; élévation de la coupole diaphragmaïque...)
- (1) *Gheorghide M, European Society of Cardiology; European Society of Intensive Care Eur J Heart Fail 2010,12:423-33*
- (2) *Eibenberger KL Radiology 1994, 191:681-684.*
- (3) *Balik M, Intensive Care Med 2006, 32:318-321.*